J. Tohkai Spinal Surg., Vol. 17, 2003

脊椎固定術後に再手術に至った4症例

三浦恭志　大間知孝顕　須川　敬
豊橋市民病院整形外科

Key words: 脊椎固定術 (Spinal fusion), 再手術 (Re-operation)

はじめに

脊椎固定術施行後に問題を生じ，再手術となった症例を検討し，再手術の原因を探る目的で調査した[2,3].

症　例

症例 1: ステロイド内服歴のある73歳の女性.

第4腰椎圧迫骨折を伴う L3,4 変性辷り症を認め，L3/4/5 の2椎間 PLIF を施行し，術後，症状の改善が得られていた．術後3か月で L2 圧迫骨折を生じ，4月には L2 の椎体上縁部が脊柱管内へ膨隆，Th12 破裂骨折を生じた．5月9日の転倒後に不全麻痺が出現してきたため，再手術を予定した．

手術は，後方と前方の2回に分けて行い，今後の再圧迫骨折の危険を減らすため，後弯の apexTh9 を越えた Th8 からの固定を行った．その後，11月20日には，左大腿骨頚部骨折を起こしたが，脊椎は今のところ問題を生じていない．初回手術前の腰椎骨密度は，+1SD 程度と良好であった．このことは，変性や骨折後の骨硬化により腰椎骨密度が高値を示したと考えられ，臨床的には骨粗鬆症が大きな問題となり，骨密度の測定値に惑わされた結果となった．

症例 2: 73歳，女性.

L3, L4 変性辷り症を認め，軽度変性側弯を示した．H. 11年10月20日，L3/4/5 の2椎間 PLIF を施行し，辷りをやや残したが，lumbar lordosis および側弯は改善し，術前 JOA score 6点が21点に改善した．H. 12年夏には，L5/S の後方開大と側弯の増強が出現し，JOA score も10点に低下した (**図-a**). H. 13年7月18日，Th11 から intra-sacralの矯正固定術を再施行した．これにより脊柱アライメントは改善し，JOA score も再び21点となった (**図-b**). この症例では，脊柱変形から来ている sacral inclination を考慮せず，lumbar lordosis の獲得のみを行ったため，残存した sacral inclination から，sagittal balance を保つため脊柱の前傾が生じ，時間の経過とともに L5/S が破綻，さらに上位の側弯変形増強を生じてしまったと考えた．

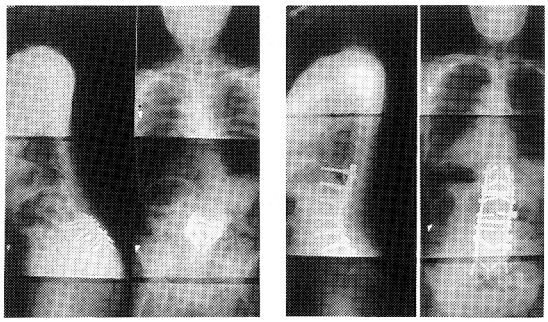

a　　b

図. 症例 2. 73歳，女性.
a: 2回目手術前，b: 手術後

症例 3: 71歳，女性.

他院にて L4/5 の1椎間 PLF を施行されたが，右下肢痛が持続するため来院した．Myelography や MRI では，spinal canal の拡大は良好で，root block はすべて有効で，逆に責任レベルの特定ができず，初診時，術後半年も経過していない時点であったので，経過観察をしていた．しかし，術後2年で JOA score 3点とさらに増悪，画像上，L2 から L5 に側弯を認め，特に L2/3 での lateral shift と，L3/4 の lateral tilt が存在していた．H. 14年3月6日，L2〜5 の矯正固定術を施行した．現在，術後まだ2か月半であるが，術前の強い下肢痛の改善が得られた．この症例では，初回手術時の状況が不明であるが，おそらく狭窄の存在した L4/5 のみの治療を行い，側弯変形を残したまま固定されたために，さらに症状の増悪を来したものと考えた．

症例 4: 左変形性股関節症の既往がある63歳の